Lane Medical Library

Über ein solides Sakralteratom

Inaugural-Dissertation
zur Erlangung der Doktorwürde
der medizinischen Fakultät
der Universität Heidelberg

vorgelegt von

Robert Düker

Buchdruckerei Voigt & Gleiber, Frankfurt am Main
1931

Gedruckt mit Genehmigung der Medizinischen Fakultät
der Universität Heidelberg.
Referent: Prof. v. Oettingen.

Meinen lieben Eltern in Dankbarkeit gewidmet.

Über ein solides Sakralteratom.

Anregung zur vorliegenden Arbeit über ein solides Sakralteratom gab folgender Fall an der Universitäts-Frauenklinik in Heidelberg:

Am 16. Juli 1928 wurde Anna R. aus S. 30 Jahre alt II para von ihrem Hausarzt wegen starker Oedeme eingewiesen. Aus der Anamnese ergibt sich folgendes:

Sie gibt an, daß in der Familie Tuberkulose und Geisteskrankheiten und ziemlich viel Herzleiden vorhanden seien.

Erste Menses im 13. Jahre, Periode regelmäßig alle drei Wochen, von einer Dauer von 5 bis 6 Tagen, mittelstark, nicht schmerzhaft.

1924 Gelenkrheumatismus am Schulter- und Kniegelenk. Seit dieser Zeit Atemnot beim Treppensteigen.

1922 hatte sie eine normale Geburt mit afebrilem Wochenbett; das Kind, ein Mädchen, lebt und ist gesund.

Mißbildungen irgend welcher Art, auch Mehrlingsschwangerschaften sind weder in ihrer Familie noch näheren oder weiteren Verwandtschaft vorgekommen.

Seit ihrer Verheiratung leidet sie an Fluor albus.

Geschlechtskrankheiten werden negiert.

Was die gegenwärtige Schwangerschaft anbelangt, so war die letzte Menses vom 18. bis 26. Januar 1928, genau so wie sonst. Die ersten Kindsbewegungen fühlte sie am 15. Juni. Die Herzbeschwerden haben sich während der Schwangerschaft nicht verstärkt. Vor 4 Wochen bekam Patientin Kreuzschmerzen und leichte Schwellung der Knöchel. Seit 14 Tagen sind beide Beine geschwollen. Außerdem trat heute Abgang von Blutklumpen ein. Seit zwei Tagen spürt Patientin keine Kindsbewegungen mehr.

Der Aufnahmebefund ergibt eine Mitralinsuffiziens und starke Oedeme an beiden Beinen, eine Struma parenchymatose diffusa. Im Harn kein Albumen.

Bauchdecken oedematös.

Leibesumfang 106 cm.

Stand des Fundus uteri am Rippenbogen.

Die Beckenmaße der Frau sind:

D. sp. 26,5 D. cr. 29 + D. tr. 32 + C. ext. 19 +.

Am 18. Juli kommt Patientin auf den Kreissaal. Es ist reichlich Fruchtwasser abgegangen, etwas mit Blut untermischt. Außerdem noch 200 g reines Blut. Rektale Untersuchung ergibt, daß der Muttermund fast vollständig verstrichen ist, der vorliegende Teil steht auf dem Beckenboden. Es ist nicht sicher zu entscheiden, ob es der Kopf ist.

Herztöne sind nicht sicher zu hören.

Mit Rücksicht auf das Vitium cordis soll unbedingt Spontangeburt abgewartet werden.

Da der Muttermund vollständig verstrichen ist, und der Kopf (?) auf dem Beckenboden steht, wird die Patientin aufgefordert, mitzupressen. Der Kopf wird in der Schamspalte sichtbar und bald geboren. Die Gesichtsfarbe des Kindes ist dunkelblaurot. Nun wird der Rumpf dieses kleinen Foetus auffälligerweise langsam ausgetrieben. Nach der Geburt zeigt sich, daß die im Verhältnis zur Größe des Foetus zu lange Austreibungszeit bedingt ist durch einen großen Sakraltumor.

Fünf Minuten nach Geburt des Foetus spontan Ausstoßung der Nachgeburt nach Duncan.

Der Puls der Mutter ist gut.

Es hat sich um eine Plazenta praevia lateralis gehandelt. Ob die Plazenta vollständig ist, läßt sich nicht sicher entscheiden; sie ist sehr groß, groblappig, ganz weich und von weißgrauer Farbe.

Ihr Gewicht: 850 g. Gestalt: oval.

Größe: 25/18, Dicke: 3,5 cm.

Die Länge der Nabelschnur ist 43 cm, ihre Insertion ist zentral.

Blutverlust während der Geburt: 850 g.

Vom Wochenbettverlauf ist noch zu sagen, daß vom sechsten Tage an die Lochien nicht mehr blutig sind, sodaß man annehmen kann, daß Plazentareste nicht mehr zurückgeblieben sind. Die Temperatur ist bis zum 11. Tage subfebril. Es bestand eine Cystitis, die am 13. Tage zum

Abklingen gebracht wird. Die sub partu bestehenden Oedeme nebst Leberschwellung und Cyanose verschwinden allmählich.

Äußere Beschreibung des Foetus.

Der Foetus (Abb. 1 u. 2) ist der Dauer der Schwangerschaft entsprechend im allgemeinen gut entwickelt. Kopfhaare und Lanugo sind vorhanden.

Abb. 1.

Körpergröße 31,5 cm.
Gewicht 1920 g.
Die ganze Körperhaut ist etwas oedematös.

Der Kopf ist seitlich abgeplattet, sein größter Horizontalumfang 20 cm.

Der Kopf befindet sich in starker Flexionshaltung, mit der rechten unteren Gesichtshälfte fest auf die vordere Thoraxwand gepreßt.

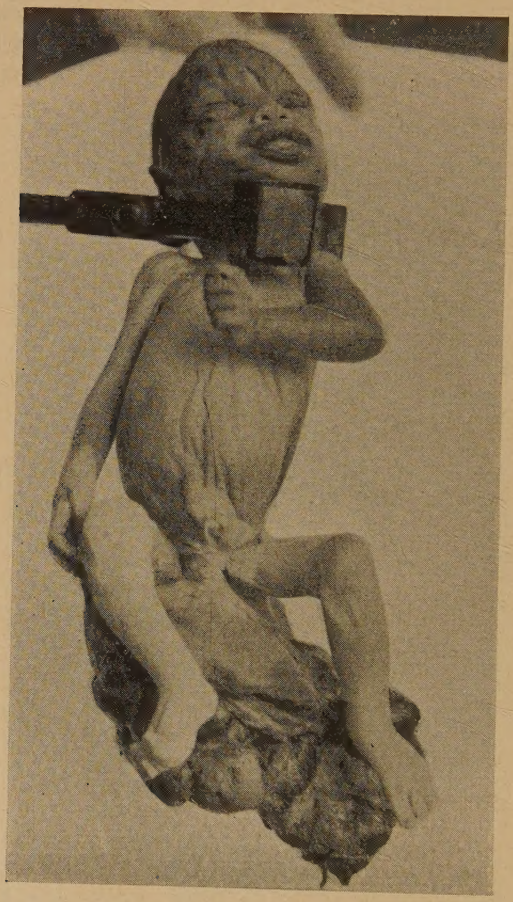

Abb. 2.

Der Thorax hat einen Umfang von 21 cm. Der Unterbauch ist leicht aufgetrieben und hat 25 cm Umfang.

Der Nabel ist ohne Sonderheiten.

An den Gliedern nichts auffälliges.

Die äußeren Geschlechtsteile sind männlich, kümmerlich entwickelt; der Hodensack ist leer.

Der After, gut ausgebildet, ist durch die Geschwulst nach vorne gezogen. Von der Kreuzbeingegend geht eine umfangreiche, unregelmäßig begrenzte, aus größeren und kleineren Knoten von ziemlich fester Beschaffenheit zusammengesetzte Geschwulst aus, die überall reichlich durchblutet ist, und äußerlich eine graubräunliche Färbung aufweist. Ihr Horizontalumfang mißt 41 cm, der größte Längsdurchmesser 16 cm, der Querdurchmesser 13,5 cm, ihre Höhe 6 cm.

An der Ansatzstelle hat die Geschwulst einen Umfang von 17 cm. Sie ist nicht symmetrisch gelagert, sondern mit der größeren Hälfte nach links von der Medianebene entwickelt.

Die äußere Haut des Foetus geht hinten, vorn und rechtsseitlich in etwa 7 cm Ausdehnung in derber Beschaffenheit auf den Tumor über. Sie ist zunächst ganz derb, stellenweise von der Geschwulst abgehoben, und zurückgezogen, und besonders dorsal von gestauten Venen durchzogen. Sie geht dann mit ziemlich scharfer Grenze über in eine dünne rotbraune zum Teil abgerissene Membran, die den Rest der Geschwulst überkleidet. Diese ist mit dem Tumor nicht sehr innig verwachsen, sie läßt sich allerseits gut abpräparieren.

Eine Röntgenaufnahme zeigt im Knochenbau des Kindes keine Abnormitäten. Vom Kreuzbein sind die Knochenanlagen des ersten Sakralwirbels gut ausgebildet, des zweiten noch soeben zu erkennen. Im übrigen ist vom Kreuzbein nichts zu erkennen. Knochenbildungen in der Geschwulst selbst werden bei der Durchleuchtung und Aufnahme nicht gefunden.

Sektionsbefund.

Am 25. März 1929 wurde die Sektion des Foetus vorgenommen, der bis dahin in 70%igem Spiritus aufbewahrt war. Hierbei wurde folgender Befund erhoben:

Das Unterhautfettgewebe ist stark oedematös durchtränkt und stellenweise von sulziger Beschaffenheit. Die Sektion der Brusthöhle ergibt eine stark hypoplastische Thymusdrüse mit ihren deutlichen Fortsätzen.

Herz und Lungen sind ohne Besonderheiten.

Am Gefäßsystem keine Anomalien.

Die Schilddrüse ist gut entwickelt, deutlich gelappt, die zwei unteren Epithelkörperchen an ihrer Unterseite deutlich vorhanden.

Bei der Eröffnung der Bauchhöhle fällt auf, daß die große bläulich-graue Leber fast den ganzen Bauchraum ausfüllt. Ihr Gewicht beträgt 95 g.

Der Magen ist stark hypoplastisch.

In der rechten Unterbauchseite ist das Colon ascendens adhaerent und liegt retroperitoneal, ebenso links das Colon descendens. Der Wurmfortsatz, 1 cm lang, liegt intraperitoneal. Das Sigmoid ist mit Mekonium gefüllt.

Anus und Rectum, ebenso wie die Urethra, sind für die Sonde durchgängig.

Die beiden Hoden liegen intraabdominal und sind unterentwickelt.

Zwerchfell ohne Besonderheiten.

Nach Entfernung des Darmes liegen die Ureteren in ihrem normalen Verlauf frei.

Die Nieren sind regelrecht, ihre Becken und Calices deutlich, aber nicht erweitert.

Die Nebennieren haben die übliche Lage und Form. Sie sind im Verhältnis zum Foetalalter etwas zu klein, von ungefähr drittel Größe der Nieren.

Da der Tumor zur besseren Uebersicht über die Verhältnisse des Tumors zum Kreuzbein sehr hinderlich ist, wird er an seinem Ansatz durch einen Querschnitt vom Rumpf des Foetus entfernt.

Der Tumor wiegt 485 g.

Nun wird das Becken von seinen Organen und seinem Bindegewebe befreit, und man erkennt, daß die Geschwulstmassen in die Beckenhöhle hineinragen und auf der Kreuzbeinaushöhlung wie ein Polsterkissen aufliegen.

Nachdem der Foetus nun vollkommen eventeriert ist, wird der von unten schon durch die Beckenhöhle geführte Medianschnitt durch die Mitte des ganzen Foetus verlängert, die ganze Wirbelsäule also von oben bis unten gespalten.

Wirbelkanal und Rückenmark sind normal.

Es zeigt sich nun sehr deutlich (Abb. 3), daß die Wirbelkörper des Kreuzbeins vollständig knorpelig ausgebildet sind, der Tumor aber in keinerlei Beziehung zum Kreuzbein oder Wirbelkanal steht.

Der von dem Foetus durch einen horizontalen Schnitt entfernte größte Teil des Tumors hat folgenden makroskopischen Befund:

Der Tumor ist äußerlich grobknollig beschaffen. Die einzelnen Knoten sind durch ein sehr gefäßreiches zartes Stützgewebe zusammengehalten. Auf dem Schnitt sieht



Abb. 3.

man bei zehnfacher Lupenvergrößerung an verschiedenen Schnitten durch den Tumor folgendes:

Durch zarte Bindegewebsschichten (Membranen) sieht man einzelne markig weiße Knoten, die zum Teil mehr weiß, zum Teil mehr grau erscheinen. Innerhalb dieser Herde bestehen zahlreiche kleine Zystchen von Stecknadelkopfgröße. Außerdem finden sich auch größere bis erbsengroße, glattwandige Zysten in dem Tumor. Die markigen

Bestandteile des Tumors sind sehr feucht und machen den Eindruck von schleimartiger Beschaffenheit. Stellenweise bestehen mehr oder weniger umschriebene Blutungen in dem Tumorgewebe und auch in dem Stützgewebe. Zum Teil sind die Blutungen schon ganz alt.

Auf einer anderen Schnittfläche im wesentlichen gleicher Befund. Die Blutungen sind hier stärker, der Tumor selbst stellenweise ganz auffällig durchsetzt von Gefäßen. Ueberall sind in den Tumormassen hellgelbe Stellen (Nekrosen oder Verfettungen?) eingestreut. Irgendwelche organartige Anlagen, auch Knochen, sind in der Geschwulst nicht zu finden.

Mikroskopischer Befund.

Aus den verschiedensten Abschnitten des Tumors werden eine große Anzahl kleiner Stückchen teils in Paraffin, teils in Gelatine eingebettet und mit Haematoxylin-Eosin oder nach van Gieson und mit Sudan gefärbt. Es stellt sich nun heraus, daß der größte Teil des Tumors von Neuroglia und Ependym gebildet wird; zwischen diese sind andere Gewebe und Organanlagen eingestreut. Ueberall werden innerhalb des Teratoms Ependymzysten oder -röhren von wechselnder Weite und Anordnung angetroffen. Sie bilden Kränze, Girlanden, unregelmäßige Konglomerate oder liegen einzeln hier und dort zerstreut.

Das Ependym ist verschieden ausdifferenziert, oft als dichter Kranz um ein Lumen herum; es geht ohne scharfe Zellgrenzen nach außen diffus in umgebendes Gewebe über. An anderen Stellen wieder finden wir es als mehrreihiges zylindriges Epithel, oder wir finden, daß ein Stück der Wand mit kubischem Epithel ausgekleidet ist. Einzelne der zystischen Hohlräume zeigen stellenweise den Plexus chorioidei ähnliche papilläre Exkreszenzen, und lassen sich so als hirnventrikelartige Bildungen erkennen. Nach außen geht das Ependym meistens in Gliagewebe von lichtzelligem Typ mit dazwischenliegendem Maschenwerk über. Oft aber stellt dies Gewebe auch einen dichtzelligen Typ dar, der sowohl einer dichtzelligen Neuroglia als auch einem Sarkomgewebe ähnelt. Die Kerne sind rund oder oval und verschieden groß. Deutliche multipolare Ganglienzellen sind nirgends zu finden. Das Epithel von einigen

Hohlräumen ist teilweise so stark mit schwärzlichem Pigment vollgefüllt, daß man die Kerne kaum sehen kann. Aber auch sonst sind überall Einlagerungen von amorphem Pigment zu finden.

Hier und dort sieht man ein einzelnes rundes oder ovales Psammomkörperchen am Rande eines Hohlraumes gelagert. In einigen Partien des Tumors finden sich oft ausgedehnte Blutungen.

In dieses Gewebe eingebettet findet man überall in den Schnitten Inseln von ausschließlich hyalinem Knorpelgewebe in unregelmäßigen, verschieden großen, rundlichen Stücken; weiterhin zerstreute Züge von glatter Muskulatur.

Das Bindegewebe ist hauptsächlich von kollagenem, fibrillärem Typus.

Das Fettgewebe ist sehr spärlich.

Ein Zystenraum ist mit einem niedrigen Plattenepithel ausgekleidet mit einem darüberliegendem deutlichen Stratum corneum. Haarbälge und Schweißdrüsen sind ganz spärlich und wenig differenziert, Talgdrüsen fehlen.

Manche Zyste erinnert nach ihrem Bau am ersten an Dünndarm durch die Anordnung ihres Epithels, eine einfache Schicht Zylinderzellen und häufig Becherzellen, mit kryptenähnlichen Einbuchtungen. Zwischen den Krypten gefäßführende Bindegewebestreifen.

Hier und da findet sich ein Drüsengewebe, eine tubuloacinöse Drüse, bestehend aus großen, zu Alveolen vereinigten Zellen. Die Drüsenläppchen sind getrennt durch kräftige Streifen kollagenen Bindegewebes. An einigen Stellen finden sich Partien mit kleinen und stärker gefärbten Kernen, die Langhans'schen Zellinseln gleichen, sodaß ich dieses Drüsengewebe am ersten als Bauchspeicheldrüse bezeichnen möchte.

An verschiedenen Stellen des Tumors findet man zahlreiche, nach dem Typus einer zusammengesetzten acinösen Drüse gebaute Gebilde von verschiedener Größe. Die einzelnen Acini sind durch zartes, gefäßreiches Bindegewebe begrenzt und mit zahlreichen kleineren kubischen und spärlichen polygonalen Zellen ausgekleidet. Diese Acini stehen mit verzweigten Schläuchen im Zusammenhang, welche ein einschichtiges, flimmerndes Zylinderepithal tragen, und oft

zystische Erweiterungen zeigen. In der Nachbarschaft liegen unregelmäßige hyaline Knorpelstücke. Diese Gebilde sind also wohl als foetale Lungengewebsanlagen zu deuten.

Zusammenfassung des Befundes.

Unser Sakraltumor zeigt also makroskopisch das Bild eines sog. soliden, kleinzystischen Teratoms, und besteht mikroskopisch zum größten Teil aus Gewebe des fötalen Zentralnervensystems, nämlich aus Gliagewebe mit hirnventrikelartigen, oft Pigmentepithel tragenden, Hohlräumen mit typischen Plexus chorioidei und aus mit Ependymzellen ausgekleideten Zysten.

In den übrigen Partien enthält der Tumor die mannigfachsten Gewebsarten und Organanlagen, kleine Epidermiszysten, foetale Lunge, Bauchspeicheldrüse, Darmzysten, Züge glatter Muskulatur, Inseln und Balken von hyalinem Knorpel, spärliche Fettzellen und endlich faseriges kollagenes Bindegewebe.

Danach kann man mit Recht behaupten, daß das Teratom seinen Ursprung allen drei Keimblättern zu verdanken hat. Bezüglich der topischen Anordnung der Abkömmlinge der drei Keimblätter habe ich schon bemerkt, daß dieselben in unregelmäßigster Art durcheinandergemischt sind. Bemerkenswert ist, daß die Bauchspeicheldrüse, der Darm und die foetale Lunge eine zwar rudimentäre aber einigermaßen charakteristische Struktur haben.

Soweit der Befund in unserem Falle. Nun zunächst etwas allgemeines über die Morphologie der Teratome überhaupt.

Morphologie der Teratome.

Der Begriff Teratom (von τερας = Wunder) war und ist noch bis auf diese Stunde ziemlich strittig. Hauptsächlich bei den Geschlechtsdrüsen werden derartige Bildungen angetroffen, und zwar bekanntlich in Form von zwei morphologisch und klinisch recht verschiedenen Typen, dem zystischen und dem soliden. Beide werden dadurch gekennzeichnet, daß sie ihren Ursprung von sämtlichen drei Keimblättern des Embryos oder wenigstens von zweien dieser

Keimblätter herleiten, und daß sie in ihrem Bau das Bestreben wiederspiegeln, einen Embryo oder Teile davon zu bilden. Der zystische Typ, der vorwiegend in den weiblichen Geschlechtsdrüsen angetroffen wird, ist in der Regel durch eine größere Gewebsreife und klinische Benignität gekennzeichnet, die Gewebe des soliden Typus sind auf einem früheren Entwicklungsgrad stehen geblieben und besitzen meistens maligne Eigenschaften. Das hat dazu veranlaßt, daß manche Autoren diese Typen scharf von einander getrennt und die zystischen Teratome als Mißbildungen, die soliden aber als wirkliche Neubildungen, als maligne Geschwülste, aufgefaßt haben.

Teratome kommen, wie gesagt, am gewöhnlichsten in den Geschlechtsdrüsen, aber auch an mancherlei anderen Stellen im oder am Körper des Wirtsorganismus (des Autositen) vor und tragen dann je nach ihrer Lokalisation verschiedene Namen, wie Epignaten, Sakralteratome, foetale Inklusionen, Mediastinalteratome, Enkranii, parasitäre Thoracopagen u. dgl. Diese werden entweder mehr symmetrisch und regelmäßig an der oberen oder unteren Oeffnung des Digestionsrohres (Epignaten und Sakralteratome) oder in einer Körperhöhle (Enkranii, Mediastinalteratome, foetale Inklusionen) oder im Bereich von embryonalen Fissuren (Epignaten, Thoracopagen, Epigastrii) gefunden.

Wie zuvor erwähnt, hat man versucht, eine Grenze zwischen benignen und malignen Teratomen zu ziehen. Von der Regel, daß zystische Geschlechtsdrüsenteratome benigne sind, gibt es Ausnahmen, und zwar nicht nur so, daß sich bei denselben cancer- oder sarkomähnliches Gewebe entwickeln kann, sondern auch so, daß sie Metastasen von z. B. maligner Nervensubstanz (Gliagewebe) verschleppen können.

Weiter sind Mischformen von zystischen und soliden Geschlechtsdrüsenteratomen nicht so selten. Formen von parasitären Teratomen mit entwickelten makroskopischen Foetusteilen können Gewebepartien von ausgesprochen malignem Aussehen darbieten (wie das ein von C. F. Heyl untersuchter Fall von Sakralteratom zeigt).

Solide Geschlechtsdrüsenteratome von malignem Aussehen können sich klinisch benigne verhalten. Wenn die soliden Teratome maligne Eigenschaften zeigen, sind diese nicht an das Teratom in seinem ganzen Umfang, sondern

an gewisse seiner Gewebsbestandteile gebunden. Bei Metastasierung können maligne Bestandteile beim Loslösen der Metastasen vom Muttertumor benigne Gewebsteile mitreißen, und auf solche Art auch die Metastasen dazu kommen, aus teilweise benignen Elementen zu bestehen.

Ueberhaupt herrschen in bezug auf Systematisierung der Teratome und Teratoblastome — die Bezeichnung Teratoblastom ist identisch mit dem Ausdruck Teratoid von Robert Meyer und dem Begriff der „soliden Teratome" von Askanazy — wie aus nachstehenden von autorativer Seite getanen Aeußerungen hervorgeht, ziemlich verschiedene Meinungen:

R. Meyer (Lub. Ostertg. Erg. 1903, 1911). Das Teratom ist keine Geschwulst, sondern eine heterotope Organbildung und ebensowenig ein Blastom wie ein Zwilling. Das Teratoblastom ist eine Geschwulst, entwickelt aus einer indifferenten Keimanlage, bevor sich diese noch zu einem Organ oder einer „organismoiden" Bildung hat entwickeln können. Die vielen Aehnlichkeiten zwischen Teratom und Teratoblastom sprechen für gleichartigen Ursprung; sie bilden zwei verschiedene Produkte ein und derselben Anlage.

Pfannenstiel (Veits Handb. 1908) polemisiert gegen den Versuch, das Teratom auf Grund seines Inhalts von lediglich Organbildungen ohne Neubildungstendenz aus der Reihe der Geschwülste zu streichen. Die in den Teratomen vorkommenden Organanlagen sind Neubildungen, d. h. pathologische Zellenneubildungen, denn ihr Bau ist niemals völlig normal; sie sind wie die wirklichen Neubildungen imstande zu unbegrenzter Proliferation, was bewiesen wird durch das Vorkommen von z. B. ein paar hundert Zähnen in einem Teratom. „Teratoblastome" sind maligne Neubildungen und verhalten sich zu den Teratomen wie die Carcinome zu den Adenomen oder wie die Sarkome zu den Fibromen.

Borst (Aschoffs path. Anat. 1913). Die Teratome sind keine echten Geschwülste, eben weil sie eines autonomen exzessiven Wachstums entbehren. Es sind geschwulstartige Mißbildungen, die an der Grenze der Doppelmißbildungen stehen. Die Teratoblastome wiederum sind wirkliche Geschwülste, gekennzeichnet durch chaotischen Wirrwarr von embryonalen und frühembryonalen Geweben und unreifen Organen. Das blastomatöse Gepräge wird des weiteren

akzentuiert durch augenfällige exzessive Proliferation gewisser Gewebe.

E. Schwalbe will dem Begriff Teratom den größtmöglichen Umfang einräumen und bezeichnet mit diesem Namen alle Tumoren, die aus Derivaten von zwei bis drei Keimblättern bestehen, bzw. Organe oder Körperteile enthalten. Bei den Teratomen gibt es alle Uebergänge zwischen benignen und malignen Geschwülsten.

Askanazy (zit. nach E. Schwalbe, Morphologie d. Mißbildungen, III, 2.) äußert sich dahin, daß ein gewöhnliches Teratom ohne Komplikationen mehr einer Mißbildung als einem Blastom entspricht, wenn sich dahingegen bei einem Teratoblastom z. B. an zehn Stellen Augenanlagen, Entodermbildungen und neuroepitheliale Formationen in großer Masse finden, so deutet der abnorme Ueberfluß an Organbildungen auf ausgeprägte blastomatöse Natur.

Es scheint daher am richtigsten die scharfe Grenze zwischen den Begriffen Teratomen und Teratoblastomen oder zystischen und soliden Teratomen wegfallen zu lassen, um so mehr, als man auf verschiedenen Seiten angefangen hat, zu bezweifeln, daß zwischen gut- und bösartigen Geschwülsten ein prinzipieller Grundunterschied vorhanden sei.

Das teratomatöse Zentralnervensystem.

Da der integrierende Bestandteil unseres Tumors aus einem jugendlichen Zentralnervengewebe besteht, ist es angebracht, einige Worte über das teratomatöse Zentralnervensystem zu sagen.

Seit altersher hat man die Beobachtung gemacht, daß bei hochentwickelten Teratomen gehirn- und rückenmarkähnliche Anlagen zu finden sein können. Erst in neuerer Zeit mit histologischen Untersuchungsmethoden ist man indessen dahintergekommen, daß Zentralnervensystem oder Zentralnervensubstanz als eine sehr gewöhnliche Erscheischeinung bei allen Arten von Teratomen vorkommt. Bei den soliden Teratomen tritt die Zentralnervensubstanz in der Regel unter Formen auf, die von denjenigen, die in den freien und zystischen Teratomen vorkommen, abweichen.

Die soliden Teratome verhalten sich klinisch wie maligne Tumoren, obwohl man sich noch darüber streitet, ob

ihre sämtlichen Gewebe oder nur eins oder ein paar derselben als Träger der malignen Eigenschaften anzusehen sind. Auch die Zentralnervensubstanz kann maligne Formationen bilden.

Bei der Anlage des Zentralnervensystems entwickeln sich die Ektodermzellen je nach ihrer künftigen Funktion in zwei Richtungen, teils zu Stützgewebe, Neuroglia, teils zu Drüsengewebe, Ependym und Plexusepithel. Bei den soliden Teratomen verliert die Neuroglia oft ihr typisches Aussehen und ähnelt bald der einen, bald der anderen Art von Sarkomgewebe. Es ist oft schwer, Gliosarkom- vom Sarkomgewebe zu unterscheiden, umsomehr, da ersteres spezifischen Gliafärbemethoden nicht zugänglich ist. Seine Identifizierung als Glia wird indessen durch den Nachweis von diffusem Uebergang in typische Glia oder durch das Vorkommen zusammen mit anderen sicheren Gehirnbildungen, z. B. Plexus chorioidei, erleichtert.

Was die Morphologie der Gliosarkome anbelangt, so finden sich Formen, die Spindelzellensarkom, Rundzellensarkom und Polymorphzellensarkom ähnlich sind.

Die zystischen Elemente des Zentralnervensystems nehmen, wenn sie geschwulstartig wachsen, Typen an, welche Popillom, „Adenosarkom" oder Adenokarcinom ähneln. Die adenomatöse Wachstumsweise finden wir bei der Bildung des Ependymepithels vom Zentralnervenkanal und in gleicher Weise die papillomatöse bei der Bildung von Plexus chorioideus.

Was die Malignität bzw. die Benignität des hier beschriebenen Sakraltumors anbelangt, so bildet er wohl weder ein Teratom noch ein Teratoblastom, sondern eine Uebergangsform zwischen beiden.

Das Teratom charakterisiert das Vorkommen von ausdifferenzierten Fragmenten von Organen oder Organsystemen von hohem Reifegrad, nämlich Dünndarm, Pankreas, organoide Bildungen des Respirationstraktus.

Als Teratoblastom ist der Tumor gekennzeichnet schon makroskopisch durch sein für Teratoblastome typisches Aussehen.

Mikroskopisch zeigen die Gewebe die beim Teratoblastom chaotische Zusammenwürfelung, die Atypie der Zellformen und das infiltrative Wachstum. Die Gewebe

haben im allgemeinen embryonalen Typus, wenn auch oft Uebergänge zu den reifen Formen zu finden sind.

Auf blastomatöse Natur deutet eine Tendenz zu Wiederholung oder Vervielfältigung, besonders in den Ependymformationen hervortretend.

Unser Tumor muß also als ein Teratom bezeichnet werden, wenngleich ein Teratom mit einer Reihe blastomatöser Eigenschaften, ein Teratoma blastomatosum.

Als solches scheint es auch mir für die Richtigkeit von E. Schwalbes Vorschlag zu sprechen, die scharfe Grenze zwischen Teratom und Teratoblastom fallen zu lassen.

Genese.

Ehe ich zu der genetischen Frage hinsichtlich des in Rede stehenden Tumors eingehe, möchte ich zur Vergleichung kurz bemerken, was für ein Entwicklungsprozeß sich normalerweise im Bereich der Steißbeingegend eines menschlichen Embryos abspielt. Nach Kaibel ist bei den jüngeren menschlichen Embryonen (zwischen 4,2 und 11,5 mm Steißnackenlänge) ein wirklicher segmentierter Schwanz zu finden; das Medullarrohr reicht bis an die äußerste Schwanzspitze, wo es mit Chorda, Schwanzdarm und Mesoderm verschmilzt. Dieser Schwanz teilt sich dann in zwei Abschnitte, in den Steißhöcker, der definitiv als „Schwanz" des Menschen erhalten bleibt, wenn er auch unter die Körperoberfläche des Menschen untertaucht, und in den Schwanzfaden (Schwanzknöpfchen, Kaibel), der gänzlich zu Grunde geht, abgestoßen, vielleicht teilweise auch resorbiert wird. Ungar und Brugsch beschrieben auch ähnliches.

Für die formale Genese der drei-keimblätterigen Geschwülste (Teratoblastome und Teratome) erblickt man eine befriedigende Erklärung nach allgemeiner Anschauung nur in der Annahme einer Keimausschaltung im frühesten Embryonalleben. Was den Zeitpunkt dieser Ausschaltung betrifft, so sei daran erinnert, daß Schwalbe für die formale Genese der Mißbildungen, und zum Teil auch der Geschwülste, den Begriff des teratogenetischen bzw. des ontogenetischen Terminationspunktes geschaffen hat; derselbe will damit ausdrücken, daß man, je nach der

Gewebskomponente und der Kompliziertheit des Aufbaues für jede Mißbildung oder dysontogenetisch entstandene Geschwulst, im Embryonalleben einen Zeitpunkt annehmen könnte, nach welchem eine Zell- und Keimversprengung nicht mehr zur Bildung der in dem betreffenden Fall vorgefundenen Gewebskomponenten und Organanlagen führen könnte!

Hat diese Betrachtungsweise gewiß Vorteile für das Verständnis derartiger Bildungen, so muß man doch berücksichtigen, daß nicht alle in einem Keim liegenden prospektiven Entwicklungspotenzen auch zur vollen Entfaltung kommen müssen, daß ferner auch Rückbildungsvorgänge gewisser Komponenten eintreten können, und es sind demnach derartige Schlüsse auf den Terminationspunkt — wie es auch Schwalbe selbst betont — nur mit Vorsicht zu ziehen.

Für die formale Genese der hochkomplizierten Teratome und Teratoblastome müssen wir unbedingt einen „fast ebenwertigen Keim" (Askanazy) als Ausgangsmaterial annehmen, das versprengt wurde, und allein im Stande ist, derartig komplizierte, den drei Keimblättern zugehörende Bildungen zu erzeugen.

Während die früher vielfach (Waldeyer, Wilms) erwogene Möglichkeit einer parthenogenetischen Entwicklung von Geschlechtszellen zu solchen Teratomen und Teratoblastomen jetzt allgemein abgelehnt wird, hält R. Meyer dagegen eine Bildung dieser Geschwülste von ausgestoßenen Richtungskörperchen der Eizellen nicht für vollständig widerlegt.

Immerhin steht die Mehrzahl der Autoren auf dem Standpunkt der Marchand-Bonnet'schen Blastomerentheorie; dieselbe geht im allgemeinen von der Annahme aus, daß im Morulastadium (Brombeerform) des Eies Einzelelemente „Blastomeren", von denen natürlich noch jede einzelne, wenn auch nicht einen ganzen Foetus, so doch sicher organoide dreikeimblättrige Gewebsformationen zu bilden vermag, abgesprengt werden.

Daß die Möglichkeit einer blastomeren Ausschaltung durch die experimentell-embryologischen Forschungen (Roux u. a.) sehr gut gestützt erscheint, ist gewiß, wenn freilich auch noch niemand hat verfolgen können, ob nun wirklich solche abgesprengten Blastomeren weiter im Zustand der

Hemmung nach der Absprengung bleiben, oder ob sie sich wirklich dauernd erhalten bis zur fertigen Entwicklung.

Daß sich die abgesprengte Blastomere trotz ihrer „totipotenten Eigenschaften" trotzdem nicht zu einem vollständigen zweiten Foetus entwickelt, sondern sich nur bis zu einem gewissen Grade auszudifferenzieren vermag, könnte wohl als eine Folge der Versprengung betrachtet werden.

Vielleicht handelt es sich bei der Versprengung um eine der sogenannten somatischen Blastomeren — im Gegensatz zu den sexuellen Blastomeren, die nicht dem Körperaufbau, sondern der Fortpflanzung dienen —, welche möglicherweise bei der Abtrennung der Urgeschlechtszellen von den somatischen Zellen durch die Sexualzellen festgehalten und umwachsen wird, um dann bei der weiteren Entwicklung an die Stelle der Keimdrüsen mit verschleppt zu werden.

Mit dieser letzten Hypothese erklärt sich auch die häufigste Lokalisation der Teratome in den Keimdrüsen. Indessen soll auch die Möglichkeit, daß Urgeschlechtszellen verlagert werden und nun an irgend einer anderen Stelle von somatischen Blastomeren umwachsen werden, sich also irgendwo außerhalb der Geschlechtsdrüsen zu Teratomen usw. entwickeln, nicht völlig abgelehnt werden (R. Meyer). Man müßte also bei Annahme einer irgendwie erfolgenden Blastomerenausschaltung in erster Linie zur Bildung hochkomplizierter Teratome gelangen, d. h. von Produkten, die, wie oben erwähnt, keine eigentliche Geschwulst, sondern ein Teilindividuum darstellen, in seinem ganzen Aufbau und Entwicklung beeinflußt durch die illegale Zellverbindung der Blastomere mit den umgebenden, im normalen Verband gebliebenen embryonalen (somatischen und sexuellen) Elementen. — Bei der Bildung der Teratoblastome dagegen, der primär malignen Teratome – Askanazy nennt sie embryonale Teratome — handelt es sich vermutlich um ganz die gleiche blastomere Absprengung; welche Momente aber hier zu der ganz abnormen, völlig coordinationslosen blastomatösen Wucherung der aus diesem Keim hervorgehenden Zellarten führen, dies entzieht sich bis jetzt noch völlig unserer Kenntnis.

Selbstverständlich gelten diese Ausführungen nicht nur für die Teratome und Teratoblastome der Geschlechtsdrüsen, sondern auch für die extragenitalen Bildungen gleichen

Baues, besonders für ein in der Nähe der Keimdrüse gelegenes Sakralteratom.

Die Frage, ob jene verschleppten Blastomeren alle in ihnen schlummernden prospektiven Potenzen nun tatsächlich immer zur Entwicklung bringen müßten, ist nicht so ohne weiteres mit „ja" oder „nein" zu beantworten, es wäre nicht unwahrscheinlich, daß durch irgendwelche lokale oder allgemeine, endogene oder exogene Ursachen gewisse Potenzen in ihrer Ausdifferenzierung gehindert würden, während sich andere wieder frei entfalten könnten; sehen wir doch ein derartiges Verhalten bei den sogenannten komplizierten Dermoidkystomen fast konstant in der dominierenden Entwicklung des Ektodermkeimes.

Auch die Frage „monogerminal oder bigerminal" hat eine große Rolle gespielt. Insbesondere die Arbeiten von Calbet und Stolper sind hier zu nennen. Beide stehen auf dem Standpunkt, daß die Sakralteratome als „bigerminal" anzusehen sind, eine Meinung, die in gewisser Hinsicht auch Marchand vertreten hat. Dagegen hat Borst in neuerer Zeit energisch die Trennung von bigerminalen und monogerminalen Sakralteratomen befürwortet. E. Schwalbe schlägt vor, wenn eine Scheidung im Sinne Borst's aufrecht erhalten werden soll, das nicht mit den Ausdrücken „bigerminal" und „monogerminal" zu tun, sondern genetisch in folgender Weise zwei große Gruppen zu trennen. Es gibt komplizierter gebaute Sakralteratome bzw. Parasiten, bei welchen die Terminationsperiode mit der Gastrulation gegeben ist, es würde das im ganzen den früher als „bigerminal" bezeichneten Bildungen entsprechen. Die Teratome, welche eine spätere Terminationsperiode haben, entsprechen im ganzen den früher sogenannten „monogerminalen". Die formale Genese aber ist im Prinzip für beide einheitlich „Ausschaltung oder Versprengung". Sicher wird es auch Formen geben, die man schwer mit Sicherheit einer der beiden Gruppen zuteilen kann. Endlich ist hervorzuheben, daß hierbei gerade der Vorteil des Begriffes der teratogenetischen Terminationsperiode wieder sehr zur Geltung kommt, ein Begriff, der nicht mit der Entstehungszeit zusammenfällt. Denn auch für solche Teratome, deren Terminationsperiode nach der Gastrulation liegt, ist der Zeitpunkt der Entstehung möglicherweise vor der Gastrulation, das können wir nicht wissen, wir können nur sagen: in dem embryonalen Zeitraum, der vor der Terminationsperiode

liegt, kann zu verschiedenen Zeiten das mißbildende Agens eingewirkt haben, aber nicht nach der Terminationsperiode.

Daß verhältnismäßig komplizierte Bildungen eine Terminationsperiode nach der Gastrulation haben können, darauf hat u. a. Steimann aufmerksam gemacht, und durch Untersuchungen von R. Meyer, Ribbert u. a. sind wir ja über Entwicklungsstörungen gerade am kaudalen Ende des Foetus belehrt worden. Tourneux, Hermann u. a. haben den Resten der Schwanzknospe eine wichtige Bedeutung beigemessen. Steimann kam zu dem Resultat, daß der Hensen'sche Knoten und namentlich Primitivstreifenreste für die Bildung der Sakralteratome in Betracht gezogen werden müssen.

Die Ansicht früherer Autoren, die Entstehung komplizierter Sakraltumoren sei auf die Luschka'sche Steißdrüse zurückzuführen, hält man für zurückgewiesen, da es anderen Autoren gelang, das genannte Gebilde in einzelnen Fällen ganz unabhängig von der Geschwulstbildung zwischen der Tumorkapsel und dem Steißbein zu konstatieren. Diese Steißdrüse war dabei nicht in einer Prolieferation begriffen, sondern wies im Gegenteil Zeichen deutlicher Atrophie auf.

Wenn im vorliegenden Kapitel versucht wurde, die Genese der Mischgeschwülste und den komplizierten dreikeimblätterigen Bildungen auf Grund der embryologisch histologischen und experimentell embryologischen Untersuchungsergebnisse zu begründen, so soll noch einmal darauf hingewiesen werden, daß diese Hypothesen ausschließlich nur die formale Genese jener Bildungen erklären können; nach wie vor bleibt es unserer Kenntnis verborgen, was nun eigentlich der Grund für die Keimverlagerung, für die illegalen Zellverbindungen gewesen ist, die zu der geschilderten Mißbildung oder Geschwulst geführt hat. Ob es sich dabei um primäre, in der Embryonalanlage begründete Ursachen handelt, oder um exogene Schädigungen, wissen wir nicht.

Nach Erwägungen, die E. Schwalbe in seiner Morphologie der Mißbildungen II, S. 332, für eine an der Schädelbasis inserierende Geschwulst vom Bau eines Teratoms angestellt hat, müssen wir den teratogenetischen Terminationspunkt für unser Sakralteratom in den Anfang des zweiten Monats verlegen, d. h. die Keimausschaltung muß

jedenfalls im Laufe des ersten Embryonalmonats stattgefunden haben.

Klinische Bedeutung der Sakralteratome.

Zum Schluß möchte ich nur noch kurz auf die klinische Bedeutung der Sakralteratome eingehen.

Tumoren der Steißbeingegend kommen erfahrungsgemäß in der Mehrzahl der Fälle bei Kindern weiblichen Geschlechts zur Beobachtung. Calbet fand in seiner Zusammenstellung 126 Mädchen und 60 Knaben. Wenngleich ihr Vorkommen nicht allzu selten ist, so kommt doch immer nur nach Calbets Statistik ein parasitärer Steißtumor auf 34 582 Geburten. Die Geburten bei Steißtumoren finden häufig vor dem normalen Schwangerschaftsende im 5. bis 6. Graviditätsmonat statt; ein großer Teil der lebensfähigen, ausgetragenen Kinder kommt tot zur Welt, eine nicht unbedeutende Zahl stirbt intra partum ab. Die Diagnose einer solchen Mißbildung wird in der Regel erst während oder nach der Geburt gestellt, zuvor hindert das in vielen Fällen vorhandene Hydrammnion die genaue Palpation.

Die Geburten verlaufen wegen der oftmaligen Kleinheit und Weichheit dieser Tumoren meist spontan, ohne Komplikationen in der Regel in Schädellage, obwohl der Schwerpunkt nach dem Steiß zu verlagert ist. Es gibt jedoch genug Fälle, wo wegen ihrer Größe und Derbheit — sie sind bis zu Mannskopfgröße (Preager) beschrieben — ärztliches Eingreifen erforderlich war. Die Art des operativen entbindenden Eingriffes ist je nach dem Fall gegeben, bestimmte Regeln lassen sich kaum geben; der Geburtshelfer muß auf Grund des Befundes der Untersuchung das vor allem für die Mutter, jedoch auch für das Kind schonenste Verfahren wählen.

Da die meisten Geburten in Schädellage verlaufen, macht sich das Geburtshindernis erst geltend, wenn der Kopf, oder auch der Rumpf, bis zum Nabel bereits geboren ist. Calbet schildert den häufigsten Geburtsverlauf bei Steißtumoren ungefähr folgendermaßen:

> Wenn sich der Kopf einstellt, so sind die ersten Phasen der Geburt normal. Die Erweiterung des Muttermundes geht langsam vor sich wegen des Hydrammnions. Aber allmählich vervollständigt sie sich, die Blase springt,

spontan oder arteficiell, und der Kopf wird geboren. Nach diesem Moment kann die weitere Geburt eine Zeit lang eine Verzögerung erfahren; aber durch einige Traktionen ist es möglich, die Schulter und auch den Rumpf bis zum Nabel zu entwickeln. Das Kind schreit und respiriert, und man glaubt, daß alles glücklich vorbei sei, dann aber geht es plötzlich nicht weiter trotz kräftiger Wehen. Der häufigste Ausgang ist dann der, daß es durch einige kräftige Traktionen doch gelingt, die Geburt zu beendigen.

Aber nicht immer geht die Geburt so glatt vonstatten. Oft wird man gut daran tun, die von Küstner stammende Lehre zu befolgen, nämlich einen Foetus, welcher durch Steißtumor mißbildet ist, gleichzeitig am Kopf und an den heruntergeholten Füßen zu extrahieren, und in der Tat werden die Bedingungen für die Entbindung dadurch wesentlich günstiger. Natürlich wird man ein Kind mit Steißteratom, welches sich in Steißlage zur Geburt eingestellt hat, in dieser Lage lassen und zunächst den Tumor zu extrahieren oder zu verkleinern, bzw. zu resecieren versuchen. Dagegen ist die Diagnose des vorangehenden Steißtumors nicht immer leicht zu stellen. Die verschiedenartigsten Verwechslungen, am häufigsten mit einer prall gespannten Fruchtblase, aber einmal auch mit einer Placenta praevia, sind vorgekommen.

In einigen Fällen platzte die weiche zystische Geschwulst bei der Extraktion oder riß ganz ab. Bei zystischen Tumoren hatte die Punktion zuweilen den gewünschten Erfolg, nicht aber bei den soliden. Hier mußte selbst zu zerstückelnden Operationen, zur Embryotomie, geschritten werden, wenn eine Verkleinerung oder Abtrennung des Tumors nicht möglich war.

Verzeichnis der benutzten Bücher und Schriften.

Askanazy: Die Teratome nach ihrem Bau, ihrem Verlauf, ihrer Genese und im Vergleich zum experimentellen Teratoid.
Verhandlungen d. dtsch. path. Gesellsch., 11. Tgg., 1907.

Beard: Die Embryologie der Geschwülste.
Zentralblatt f. allg. Path. u. path. Anat., 1903, Bd. 14.

Bonnet: Zur Aetiologie der Embryome.
Monatsschrift f. Geburtsh. u. Gynaekologie, 1901, Bd. 13.

Borst: Die angeborenen Geschwülste der Sakralregion.
Zentralblatt f. allg. Path. u. path. Anat., 1898, Bd. 9, Nr. 11/12.

— Ein Sakraltumor von hirnartigem Bau, zugleich ein Beitrag zur Scheidung der mono- und bigerminalen Mischgeschwülste.
Verhandlungen d. dtsch. path. Gesellsch., 4. Tgg., 1901.

— Referat über die Teratome und ihre Stellung zu anderen Geschwülsten.
Verhandlungen d. dtsch. path. Gesellsch., 11. Tgg., 1907.

Ungar u. Brugsch: Zur Kenntnis d. Fovea u. Fistula sacrococcygea s. caudalis und der Entwicklung des lig. caudale beim Menschen.
Archiv f. mikr. Anatomie u. Entwicklungsgesch., 1903, Bd. 6.

Buzzi: Beitrag zur Kenntnis der angeborenen Geschwülste der Sacrococcygealgegend.
Virchow Archiv, Bd. 109.

Calbet: Contributions à l'étude des tumeurs congenitales d'origine parasitaire de la region sacrococcygienne. Thèse de Paris, 1893.

E. Eicke: Zur Histologie u. Aetiologie d. Sakraltumoren. Beitrag z. Geburtsh. u. Gynaekologie, 1909, Bd. XIV.

Fink: Theoretisches und Praktisches vom Steißteratom. Monatsschr. f. Geburtsh. u. Gyn., 1923, Bd. 62. Münch. med. Wochenschrift, 70. Jg. 1923, Nr. 23.

A. Fischel: Ueber den gegenwärtigen Stand der experimentellen Teratologie. Verhandlg. d. dtsch. Path. Ges., 1903.

Gruber: Steißteratom. Münch. med. Wochenschrift, 69. Jg. 1922, Nr. 2; Nr. 6; 70. Jg. 1923, Nr. 45.

Heinzmann: Beitrag zur Kasuistik der Sakraltumoren. Münch. med. Wochenschrift, 1909.

C. F. Heyl: Morphologie der Teratome. Archiv f. path. Anatomie, 1921.

— Grenzgebiet zwischen Mißbildungen und Geschwulst. Beiträge z. path. Anatomie, Bd. 67.

A. Heyn: Steißtumor. Zeitschr. f. Geburtsh. u. Gyn., Bd. 73.

Kaibel: Ueber den Schwanz des menschlichen Embryo. Anatomischer Anzeiger, 1891, Nr. 23 u. 24. Archiv f. Anat. u. Entwicklungsgesch., 1891.

H. Merkel: Die Geschwülste des Kindesalters. Handbuch d. allg. Path. u. d. path. Anat. d. Kindesalters.

R. Meyer: Die Genese der Teratome. Ergebnisse d. allg. Path. u. path. Anat. d. Mensch u. d. Tiere, Jg. XV.

— Die Hypothesen der embryonalen Teratomanlagen. Ergebnisse d. allg. Path. u. path. Anat., 9. Jg. 1903, 2.

— Teratome und Teratoide. Lubarsch-Ostertags Ergebnisse, IX. Jg. 1903, 2.

Moenkeberg: Angeborene Sarkome im frühen Kindesalter.
Lubarsch-Ostertags Ergebnisse, Jg. 1904/5.

H. Nakayame: Ueber kongenitale Sakraltumoren.
Archiv f. Entwicklungsmechanik, 1905, Bd. 19.

Preager: Ein Steißtumor als Geburtshindernis.
Monatsschrift f. Geburtsh. u. Gynaekologie, Bd. 17.

Prym: Ein Sakraltumor vom Bau eines reinen Neuroepithelioms.
Frankfurter Zeitschrift f. Path., Bd. 9.

Ribbert: Geschwulstlehre.
2. Auflage, 1914.

M. B. Schmitt: Ueber die Beziehung der sog. Steißdrüse zu den Steißtumoren.
Virchow Archiv, Bd. 112.

Schramm: Zur Kenntnis der Sakralteratome.
Wiener Klinische Wochenschrift, 1910.

E. Schwalbe: Die Morphologie der Mißbildungen der Menschen und der Tiere. 1907.

— Mißbildung und Geschwulst.
Ergebnisse der wissenschaftl. Medizin, 1909.

Steffen: Geschwülste im Kindesalter.
Stuttgart 1905.

Stolper: Die angeborenen Geschwülste der Kreuzsteißbeingegend.
Deutsche Zeitschrift f. Chirurgie, 1899, Bd. 50.

Ungar u. Brugsch: Zur Kenntnis d. Fovea u. Fistula sacrococcygea s. caudalis und der Entwicklung des lig. caudale beim Menschen.
Archiv f. mikr. Anatomie u. Entwicklungsgesch., 1903, Bd. 6.

Uthmöller: Ueber Geburten bei Steißtumoren.
Monatsschr. f. Geburtsh. u. Gynaekologie, Bd. 18.

Wilms: Die Mischgeschwülste.
Leipzig 1899.

Lebenslauf.

Ich, Robert Düker, wurde am 18. 7. 1906 in Aachen geboren als Sohn des Zollrats Friedrich Düker und seiner Ehefrau Maria, geb. Fiegen. Ich besuchte zunächst die Volksschule, dann das Gymnasium in Trier und bestand Ostern 1925 die Reifeprüfung in Dülmen i. W. Darauf widmete ich mich dem Studium der Medizin zunächst vier Semester in Münster i. W., wo ich Ostern 1927 mich der ärztlichen Vorprüfung mit Erfolg unterzog. Ich studierte dann je ein Semester in Wien, München, Berlin, zuletzt drei Semester in Heidelberg, wo ich im Sommer 1930 das ärztliche Staatsexamen machte.